

# همراهی لیکن نیتیدوس با Pitting کف دست‌ها: گزارش یک مورد

دکتر کامران بلیغی<sup>۱</sup>، دکتر شیده یزدانیان<sup>۲</sup>

۱- استادیار، ۲- دستیار، گروه پوست، دانشگاه علوم پزشکی تهران

لیکن نیتیدوس (lichen nitidus) بیماری ناشیعی است که از نظر بالینی با پاپول‌های سرسوزنی با سطح براق و مسطح و معمولاً بدون علامت مشخص می‌شود. نمای آسیب‌شناسی این ضایعه‌ها کاملاً مشخص است. در این گزارش آقای ۳۰ سال‌های با علائم بالینی و آسیب‌شناسی لیکن نیتیدوس همراه با pit‌های متعدد کف دست‌ها معرفی می‌شود که با درمان کلوبتازول موضعی به بهبود قابل توجه و پایداری در ضایعه‌ها دست می‌یابد. در جست و جوی منابع، موردی از همراهی لیکن نیتیدوس و pitting کف دست‌ها یافت نشد.

**واژه‌های کلیدی:** لیکن نیتیدوس، Pitting کف دست‌ها، کلوبتازول موضعی

فصلنامه بیماری‌های پوست ۱۳۸۵؛ دوره ۹ (۲): ۱۸۹-۱۹۳

رسول مقاله: ۸۴/۱۰/۵ پذیرش: ۸۴/۱۲/۷

## معرفی بیمار

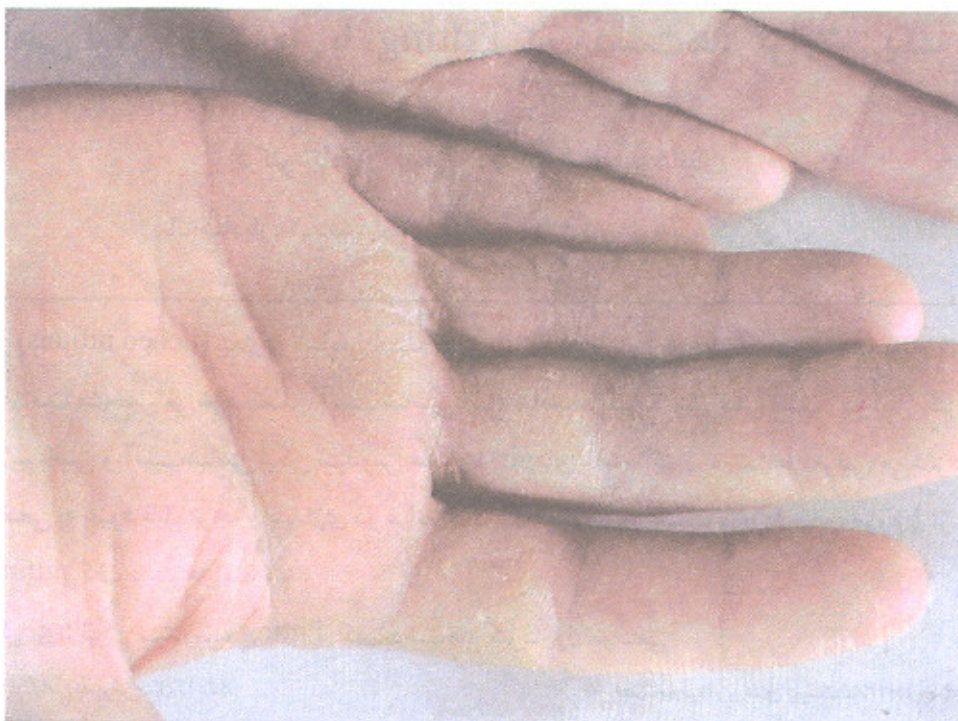
فرمز، بیوشیمی، لیپیدهای سرم و تست‌های کبدی و کلیوی طبیعی بود.

در بیوپسی به عمل آمده از یکی از pit‌های کف دست بیمار ارتشاح لنفوسیت و هیستوسیت به صورت توده‌ای مدور با حدود مشخص بلافاصله در زیر قسمتی از اپی‌درم و هم چنین تعدادی سلول ژانت به صورت پراکنده و تاحدی طویل شدن rete ridge ها در حاشیه ارتشاح مشاهده شد (تصویر شماره ۴). با توجه به مجموع یافته‌های بالینی و آسیب‌شناسی، برای بیمار تشخیص لیکن نیتیدوس مطرح شد. بیمار با کلوبتازول موضعی ۰/۰۵ درصد به صورت دو بار در روز برای مدت چهار هفته برای ضایعه‌های ساعد و کف دست تحت درمان قرار گرفت و در پایان این مدت بهبودی قابل توجه در ضایعه‌ها مشاهده شد. تا زمان حاضر با گذشت بیش از یک سال از شروع درمان در بیمار علائمی دال بر عود دیده نشد.

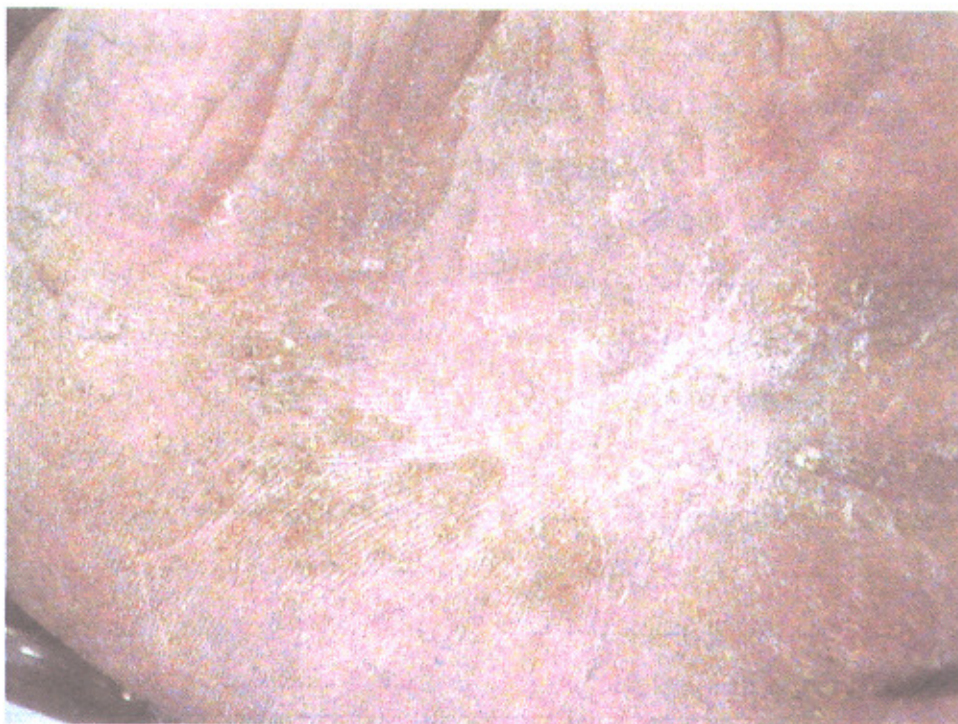
بیمار آقای ۳۰ ساله‌ای است که با ضایعه‌های بدون علامت کف دست‌ها، ساعد و ناحیه تناسلی مراجعه کرده است. ضایعه‌ها از حدود سه سال قبل شروع شد و به جز ضایعه‌های ساعد که تا حد زیادی بهبود خود به خود داشته‌اند بقیه موارد بدون تغییر باقی مانده بودند. در معاینه پاپول‌ها و پلاک‌های زرد رنگ و هیپرکراتوتیک و pit‌های متعدد در کف دست‌ها (تصاویر شماره ۱ و ۲)، pitting در تعدادی از ناخن‌های دست و پاپول‌های ریز نقطه‌ای به ابعاد حدود ۱ تا ۲ میلی‌متر اریتماتو و برخی، هم رنگ پوست با سطح براق در سطوح فلکسور ساعدها و مچ دست (تصویر شماره ۳) و هم چنین shaft پنیس مشاهده می‌شد. در معاینه سایر قسمت‌ها از جمله کف پاها و مخاط دهان نکته غیرطبیعی یافت نشد. نتایج بررسی‌های آزمایشگاهی شامل شمارش و افتراق سلول‌های خونی، سدیمانتاسیون گلبول

مؤلف مسؤل: دکتر کامران بلیغی - تهران، میدان وحدت اسلامی، بیمارستان رازی

پست الکترونیک: balighik@sina.tums.ac.ir



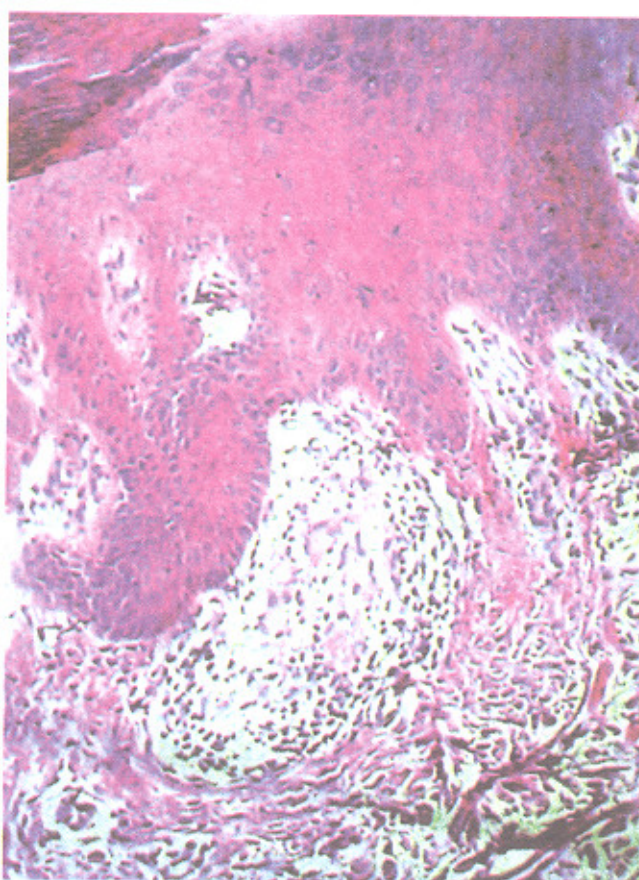
تصویر شماره ۱- پاپول‌ها و پلاک‌های زرد رنگ و هایپرکراتوتیک در کف دست بیمار



تصویر شماره ۲- pitهای متعدد در کف دست



تصویر شماره ۳- پاپول‌های ریز براق در سطح فلکسور ساعد بیمار



تصویر شماره ۴- نمای آسیب‌شناسی pit کف دست ارتشاح سلول‌های لنفوسیت به صورت توده مدور در زیر اپیدرم و طولیل شدن rete ridge ها در حاشیه آن مشاهده می‌شود. (رنگ آمیزی انوزین و هماتوکسین ، درشت‌نمایی  $\times 400$ )

## بحث

لیکن نیتیدوس بیماری ناشایعی با شیوع تقریبی ۳/۴ در هر ۱۰۰۰۰ نفر است که اولین بار توسط Felix Pinkus در سال ۱۹۰۱ توصیف شد (۲ و ۱). اکثر موارد لیکن نیتیدوس در کودکان و افراد بالغ جوان دیده می‌شود و از نظر بالینی با پاپول‌های سر سوزنی ریز به ابعاد ۱ تا ۲ میلی‌متر، مسطح یا گنبدی شکل با سطح براق، هم‌رنگ پوست یا قرمز قهوه‌ای مشخص می‌شود. ضایعه‌ها عمدتاً مجزا بوده ولی ممکن است به صورت گروهی دیده شوند. معمولاً بدون علامت هستند ولی گاهی دارای خارش شدید می‌شوند. این ضایعه‌ها ممکن است در هر قسمتی از بدن یافت شوند ولی بیش‌تر در سطوح فلکسور ساعد و مچ دست، آلت تناسلی، سینه، شکم و باسن دیده می‌شوند و با شیوع کم‌تر ضایعه‌ها منتشر می‌باشند. درگیری کف دست‌ها و پاها، ناخن‌ها و مخاط‌ها نادر است (۵-۱). در صورت درگیری کف دست و پا، تغییرها به صورت هیپرکراتوز مشابه اگزمای فیشره مزمن با پاپول‌های متعدد ریز زرد رنگ است (۷ و ۶ و ۲ و ۱). در کف دست‌ها پاپول‌ها ممکن است پوپوریک شوند. گاهی درگیری پالموپلانتار بدون تظاهرهای لیکن نیتیدوس در سایر قسمت‌ها است که در این صورت تشخیص آن مشکل و بی‌پوسی برای تایید تشخیص ضروری است (۸-۱۰). تغییرهای ناخنی لیکن نیتیدوس به صورت pitting یا ایجاد خطوط طولی در ناخن دیده می‌شود (۹ و ۱۰). ضایعه‌های غشا مخاطی بسیار نادرتر از لیکن پلان رخ می‌دهند و شامل پاپول‌های کوچک‌تر از یک میلی‌متر مجزا زرد خاکستری یا گروهی هستند. ممکن است ضایعه‌ها مشابه لیکن پلان هم دیده شود (۱). هم‌راهی لیکن نیتیدوس با لیکن پلان شایع است و هم‌راهی آن با بیماری کرون، تریزومی ۲۱ و مگاکلون مادرزادی نیز گزارش شده است (۱۱ و ۱).

یافته‌های آسیب‌شناسی در پاپول تیپیک لیکن نیتیدوس کاملاً مشخص است و شامل ارتشاح شدید و با حدود مشخص درم پاپیلاری بلافاصله در زیر اپی‌درم، متشکل از لنفوسیت و هیستوسیت و اغلب تعداد کمی سلول ژانت لانگرهانس و گاهی پلاسماسل است. اپی‌درم در سطح ضایعه مسطح و rete ridgeها در حاشیه ارتشاح، طویل می‌شود و آن را از لیکن پلان مجزا می‌کند (۱۲ و ۸ و ۲ و ۱).

ممکن است ضایعه‌های لیکن نیتیدوس در طی چند هفته برطرف شوند و یا برای مدت طولانی ادامه پیدا کنند ولی در نهایت در دوسوم موارد پس از چندماه تا یک سال و با شیوع کم‌تر پس از چند سال بهبود خودبه‌خود می‌یابند (۲ و ۱). لذا در اکثر موارد این بیماری درمان خاصی توصیه نمی‌شود، ولی در صورت نیاز به درمان، برای مثال در ضایعه‌های پنیس تجویز استروئیدهای موضعی فلورینه یا تاکرولیموس موضعی می‌توانند موفقیت‌آمیز باشند (۱۳ و ۱۲). بهبود لیکن نیتیدوس منتشر با اشعه خورشید (۱۴)، PUVA و آستمیزول نیز گزارش شده است (۱). آسیتین و هم چنین کلوتازول موضعی می‌تواند موجب بهبود تدریجی لیکن نیتیدوس پالموپلانتار شوند (۱۵ و ۱۰). در بیمار فوق تمامی تظاهرهای بالینی و آسیب‌شناسی با تشخیص لیکن نیتیدوس منطبق بود و بهبود کامل ضایعه‌های ناحیه ساعد و مچ دست و بهبود قابل توجه و صاف شدن ضایعه‌های کف دست با درمان کلوتازول موضعی ۰/۰۵ درصد به مدت ۴ هفته ایجاد شد. با گذشت بیش از یک سال از شروع درمان، یافته‌ای دال بر عود مشاهده نشده است.

نکته قابل توجه در مورد این بیمار هم‌راهی لیکن نیتیدوس با pitting کف دست‌ها است، که با جستجوی به عمل آمده در منابع پزشکی به نظر می‌رسد پیش از این چنین هم‌راهی گزارش نشده باشد.

## References

- 1-Burns T, Breathnach S, Cox N, Griffiths C, editors. Rook's textbook of dermatology. Oxford: Blackwell Science; 2004:42.24-26.
- 2-Al-Mutairi N, Hassanein A, Nour-Eldin O, et al. Generalized lichen nitidus. *Pediatr Dermatol* 2005; 22: 158-69.
- 3-Ocampo J, Torne R. Generalized lichen nitidus: report of two cases treated with astemizole. *Int J Dermatol* 1989; 28: 49-51.
- 4-Kanwar AJ, Kaur S. Lichen nitidus actinicus. *Arch Dermatol* 1999; 135: 714.
- 5-Soroush V, Gurevitch AW, Peng SK. Generalised lichen nitidus: case report and literature review. *Cutis* 1999; 64: 135-36.
- 6-De Eusebio Murillo E, Sanchez Yus E, Noro Lens R. Lichen nitidus of the palms: a case with peculiar histopathological feature. *Am J Dermatopathol* 1999; 21: 161-64.
- 7-Thibaudeau A, Maillard H, Croue A, et al. Palmoplantar lichen nitidus: a rare cause of palmoplantar hyperkeratosis. *Ann Dermatol Venereol* 2004; 131: 822-24.
- 8-Coulson IH, Marsden RA, Cook MG. Purpuric palmar lichen nitidus: an unusual though distinctive eruption. *Clin Exp Dermatol* 1988; 13: 347-49.
- 9-Munro CS, Cox NH, Marks JM, et al. Lichen nitidus presenting as palmoplantar hyperkeratosis and nail dystrophy. *Clin Exp Dermatol* 1993; 18: 381-83.
- 10-Rudd ME, Ha T, Schofiels OM. An unusual variant of lichen nitidus. *Clin Exp Dermatol* 2003; 28: 92-102.
- 11-Patrizi A, Lernia D, Paulazzi P. Lichen nitidus generalise, Trisomie 21 et megacolon congenital. *Ann Dermatol Venereol* 1991; 118: 725.
- 12-Dobbs CR, Morphy ST. Lichen nitidus treated with topical tacrolimus. *J Drugs Dermatol* 2004; 3: 683-86.
- 13-Wright S. Successful treatment of lichen nitidus. *Arch Dermatol* 1984; 120: 155-56.
- 14-Arizaga A, Gaughan MN, Bang RH. Generalized lichen nitidus. *Clin Exp Dermatol* 2002; 27: 115-17.
- 15-Lucker GPH, Koopman RJJ, Steijlen PM, et al. Treatment of palmoplantar lichen nitidus with acitretin. *Br J Dermatol* 1994; 130: 791-93.