

لیشمانیوز پلک همراه با تریکیازیس: گزارش یک مورد

دکتر گیتی صادقیان^۱، دکتر محمدعلی نیلفروش زاده^۲، دکتر نازلی انصاری^۳

۱- متخصص پوست، مرکز تحقیقات بیماریهای پوستی و سالک، دانشگاه علوم پزشکی اصفهان، ۲- استادیار، مرکز تحقیقات بیماریهای پوستی و سالک دانشگاه علوم پزشکی اصفهان و مرکز آموزش و پژوهش بیماریهای پوست و جذام، دانشگاه علوم پزشکی تهران، ۳- پزشک عمومی، مرکز تحقیقات بیماریهای پوستی و سالک دانشگاه علوم پزشکی اصفهان

نوع لیشمانیوز به عنوان یک بیماری بالقوه وخیم برای چشم محسوب می گردد.

در این مقاله، یک پسر ۱۳ ساله با سابقه دو ساله لیشمانیوز پلک فوقانی و تحتانی که متعاقب آن دچار کونژنکتیویت و تریکیازیس شده بود، گزارش می شود. بیمار فوق به درمان با گلوکانتیم سیستمیک پاسخ داد، ولی نهایتاً دچار عوارض ناشی از بیماری شامل اسکار ملتحمه و پلک، از دست دادن مژه ها در آن ناحیه و exposure keratitis گردید.

واژه های کلیدی: لیشمانیوز چشمی، کونژنکتیویت، تریکیازیس

فصلنامه بیماریهای پوست، زمستان ۱۳۹۲؛ ۲۶: ۱۱۵-۱۱۲

لیشمانیوز جلدی، بیماری انگلی است که در اصفهان به صورت هیپراندمیک وجود دارد. ضایعات ناشی از این بیماری بسته به تعداد گزش می تواند منفرد یا متعدد باشد و معمولاً در نواحی در معرض ایجاد می شود.

در ناحیه چشم به علت وجود مژه ها و نیز حرکت پلک ها امکان گزش و در نتیجه گرفتاری این ناحیه نادر است. در این ناحیه ضایعات معمولاً به صورت شالازیون و داکریوسیستیت و در موارد نادر اولسر و ضایعات شبیه کانسر بروز می کند. با توجه به اینکه در لیشمانیوز پلک امکان انتشار بیماری از پوست به ملتحمه، قرنیه و اسکلرا وجود دارد و نیز تغییر شکل و جوشگاه ناشی از این ضایعات موجب عوارض ثانویه چشمی می شود، این

مقدمه

لیشمانیوز جلدی بیماری انگلی از خانواده تریپانوزومیدها می باشد که توسط گزش پشه انتقال می یابد. ناقل این بیماری پشه خاکی از جنس فلیوتوموس و مخزن آن در نوع خشک انسان و در نوع مرطوب غالباً جونندگان وحشی می باشند. ضایعات ناشی از آن بسته به تعداد گزش می تواند منفرد یا متعدد باشد که معمولاً در نواحی در معرض بوده و بعد از ۶ تا ۱۲ ماه با بجا گذاشتن جوشگاه

بهبود می یابد.

در این مقاله یک مورد لیشمانیوز جلدی پلک فوقانی و تحتانی که از نواحی نادر گرفتاری در این بیماری می باشد گزارش می گردد.

معرفی بیمار

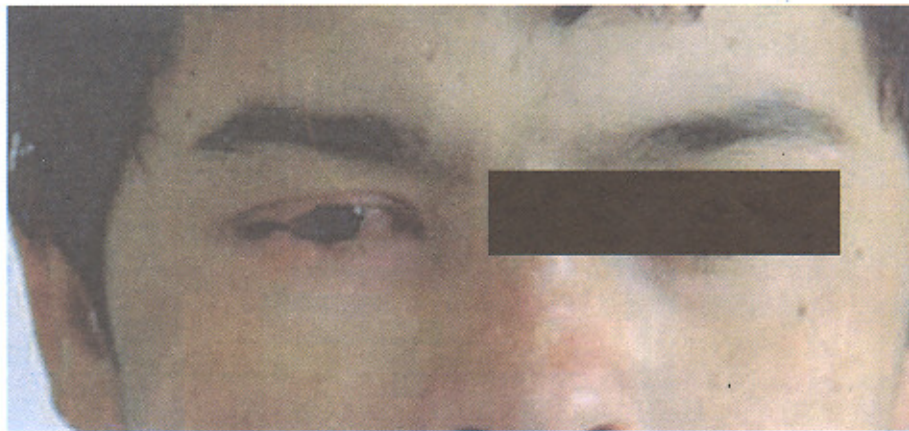بیمار پسر ۱۳ ساله و اهل افغانستان است که به علت پیدایش ۲ ندول قرمز رنگ در لبه پلک فوقانی و پلک تحتانی چشم راست مراجعه کرده است. پیدایش این ضایعات را از ۲ سال پیش به دنبال ضایعه سالک روی بینی ذکر می کند که در آن زمان تحت درمان با گلوکانتیم

مؤلف مسئول: دکتر گیتی صادقیان - اصفهان، مرکز تحقیقات بیماریهای پوستی و سالک

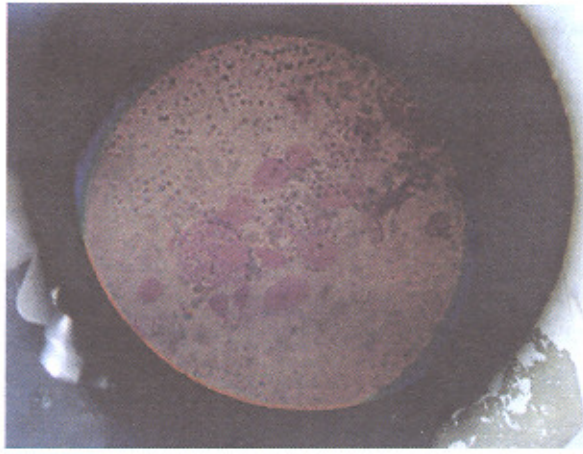
داخل ضایعه قرار گرفته و بهبود یافته است. بعد از گذشت ۶ ماه ابتدا پلک تحتانی و سپس لبه پلک فوقانی چشم راست دچار سفیدی و قرمزی شده است. سپس به دنبال آن لبه پلک‌ها به طرف داخل چشم منحرف شده و بیمار با قرمزی و آبریزش به چشم پزشکی مراجعه کرده و تحت درمان با قطره و پماد چشمی قرار گرفته ولی بهبود نیافته است.

در زمان مراجعه به مرکز تحقیقات پوست و سالک اصفهان، در معاینه بیمار دو ندول اریتماتو به ابعاد $0.5 \times 0.5 \times 0.5$ سانتیمتر و 1.5×0.5 سانتیمتر شبیه هوردنولوم در لبه‌های پلک فوقانی و تحتانی همراه با کونژنکتیویت و تریکیازیس مشاهده می‌شد (تصویر شماره ۱). بیمار به راحتی قادر به باز کردن چشم راست نبود. در معاینه و لمس اطراف چشم ۲ ندول زیر جلدی متحرک و بدون درد به ابعاد 1.5×1.5 سانتیمتر و 1.5×2 سانتیمتر در بالای ابرو و زیر پلک تحتانی لمس می‌شد و همچنین روی بینی

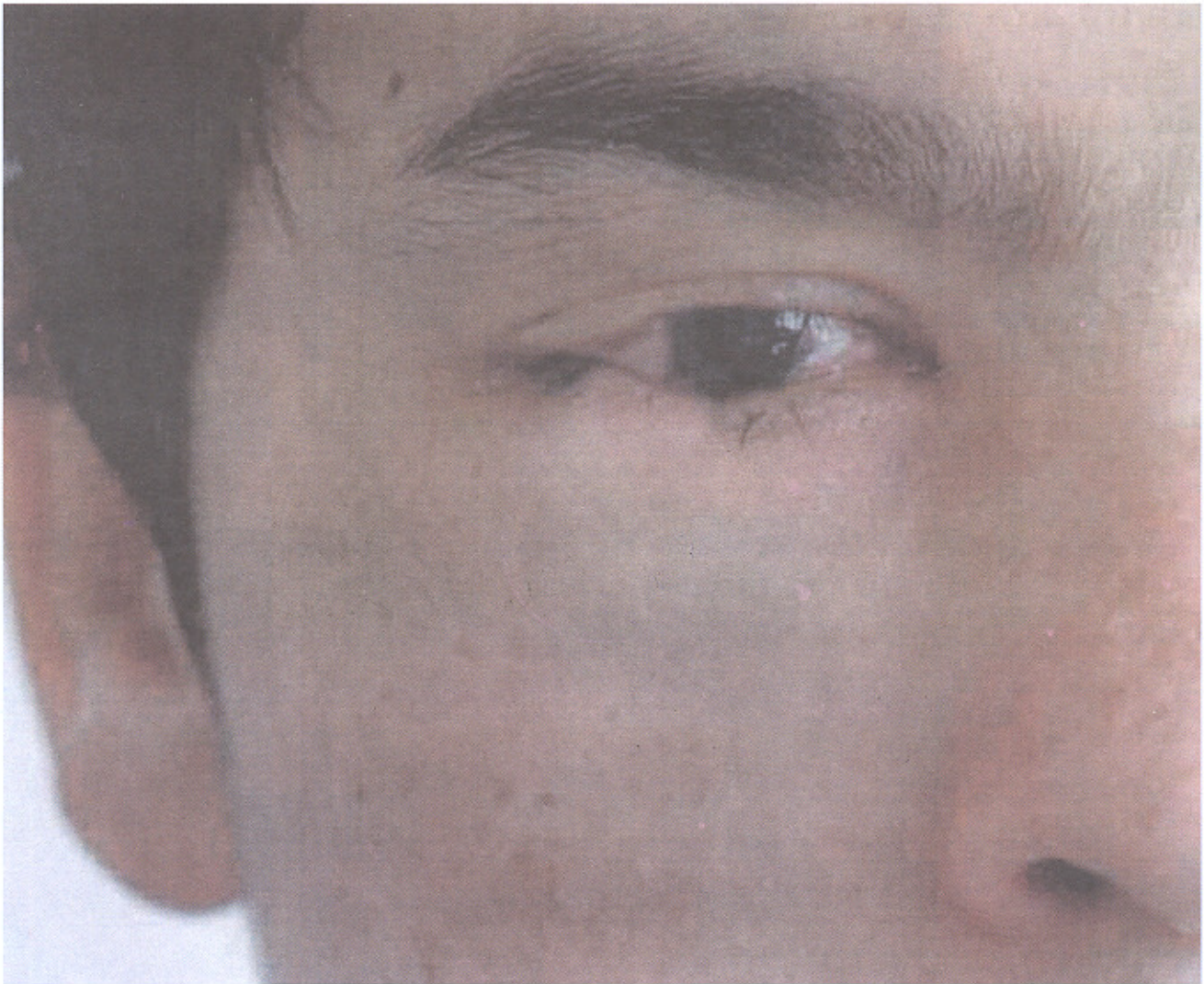اسکاری ناهموار که در بعضی قسمت‌ها قرمز رنگ ولی بدون ایندوراسیون بود مشاهده گردید. از ضایعات پلک بیمار اسیر مستقیم به عمل آمد که از نظر جسم لیشمن مثبت گزارش گردید (تصویر شماره ۲). بنابر این بیمار با تشخیص لیشمانیوز جلدی تحت درمان با گلوکانتیم سیستمیک به مدت ۲۰ روز و با مشاوره چشم پزشکی تحت عمل جراحی سرپایی از نظر تریکیازیس قرار گرفت. پس از اتمام درمان کاهش قابل ملاحظه در ایندوراسیون و اریتم پلک‌ها ایجاد شده، ۴ هفته بعد از اتمام درمان ندولهای اسپوروتریکوئید بالا و پایین چشم ناپدید شدند و بیمار تحت پیگیری قرار گرفت. بعد از گذشت ۶ ماه ضایعات با برجستگی دو عدد جوشگاه به طول 1.5 سانتیمتر و 2 سانتیمتر در لبه پلک فوقانی و تحتانی، از بین رفتن مژه‌ها در این ناحیه، اسکار ملتحمه و exposure keratitis در حالیکه معاینه دید چشم راست $1/25+$ بود بهبود یافت (تصویر شماره ۳).



تصویر شماره ۱- نمای بالینی بیمار در زمان مراجعه



تصویر شماره ۲- آسمیر مستقیم انجام شده از ضایعه پلک (رنگ آمیزی گیمسا، بزرگنمایی ۱۰۰ برابر)



تصویر شماره ۳- نمای بالینی بیمار بعد از درمان

اینکه در لیشمانیوز پلک امکان انتشار بیماری از پوست به ملتحمه، قرنيه و اسکلرا وجود دارد و نیز تغییر شکل ناشی از ضایعات و جوشگاه ناشی از آنها موجب عوارض ثانویه چشمی می‌گردد، این نوع لیشمانیوز به عنوان یک بیماری بالقوه وخیم برای چشم محسوب گردیده و درمان زودرس می‌تواند از عوارض آن جلوگیری کند. از طرفی چون گرفتاری چشمی لیشمانیوز جلدی شباهت زیادی به شالازیون و داکریوسیستیت و تومورهای این ناحیه دارد، تشخیص آن بسیار مهم بوده و توصیه می‌گردد که در نواحی آندمیک ضایعات چشمی شبیه هوردنولوم و شالازیون که به درمان پاسخ نمی‌دهند از نظر لیشمانیوز نیز بررسی گردند. در این بیمار با توجه به اسپوروتریکوئید شدن ضایعات این سؤال مطرح می‌گردد که آیا ضایعات پلک می‌تواند به دنبال انتشار از ضایعه روی بینی ایجاد شده باشند یا قطعاً بدنبال گزش پلک فوقانی و تحتانی رخ داده‌اند.

به نظر می‌رسد به علت بر جای گذاشتن اسکار در ناحیه ملتحمه و گرفتاری طولانی مدت پلک بیمار، انگل به ملتحمه بیمار نیز انتقال یافته و متأسفانه علی‌رغم پاسخ به درمان با گلوکانتیم سیستمیک عوارض چشمی ذکر شده بر جای مانده است.

منابع

- 1-Arndt KA, LeBoit PE, Robinson JK, et al. Leishmaniasis. Cutaneous medicine and surgery. Philadelphia: WB Saunders Company, 1996: 1163-70.
- 2-Aouchiche M, Hartani D. Ophthalmic involvement in cutaneous leishmaniasis (author's transl). Med Trop 1981; 41: 519-22.

لیشمانیوز جلدی بیماری انگلی است که در بعضی از کشورهای جهان از جمله ایران بصورت آندمیک وجود دارد. حدود ۱۲ میلیون نفر در جهان به این بیماری گرفتار و شیوع موارد جدید سالانه ۴۰۰۰۰۰ نفر می‌باشد (۱). اصفهان از مناطق هیپراندمیک بیماری محسوب می‌گردد و در بسیاری از موارد با اشکال بالینی آتپیک از این بیماری مواجه می‌شویم. در ناحیه چشم به علت وجود مژه‌ها و نیز حرکت پلک‌ها امکان گزش محدود می‌باشد. در گزارشات گذشته ۱۰۰ مورد گرفتاری پلک تاکنون دیده شده که اغلب آنها بصورت شالازیون و در موارد نادر به صورت اولسر و ضایعات شبیه کانسر بوده‌اند. گرفتاری مجرای اشک بندرت گزارش شده است (۲).

از جمله موارد گزارش شده در گذشته در ایران یک مرد ۳۲ ساله بوده که دارای یک ضایعه در پلک تحتانی شبیه شالازیون همراه با کوزنکتیویت و اپی اسکلریتیس ندولار بوده و با درمان توأم با گلوکانتیم سیستمیک و آلپورینول بهبود یافته است (۳). علاوه بر این گزارشهای نادری (۳ مورد) از ایران به صورت گرفتاری چشمی وجود دارد که عدم توجه به درمان منجر به تخلیه چشم شده و در آزمایشات آسیب شناسی تخریب چشم و انسداد مجرای آن توسط انگل گزارش شده است (۴). بنابراین با توجه به

- 3-Abrishami M, Farahi A, Dowlati Y, et al. Successful treatment of ocular leishmaniasis, 2001.
- ۴- شاددل م، داور فردی ه، سلیمانی ز و همکاران. مروری بر اهمیت لیشمانیوز جلدی. خلاصه مقالات همایش تازه‌های لیشمانیوز جلدی و پوست، ۱۳۸۲: ۵۷.