

محوشدن ورمیلیون لب : گزارش ۱۴ مورد

دکتر مصطفی میرشمس شهشانی^۱، دکتر یلدا صداقت^۲

۱- استادیار، ۲- دستیار؛ گروه پوست، دانشگاه علوم پزشکی تهران

این عارضه مطلع نیستند و بسیاری از این بیماران به علل دیگر مراجعه می کنند و به ندرت به خصوص خانم ها ممکن است مسأله فوق را لااقل به عنوان یک شکایت بیان کنند.

با توجه به مسایل عنوان شده بر آن شدیم تا با جمع آوری تعدادی از این بیماران (۱۴ نفر) به بررسی مسأله پردازیم.

واژه های کلیدی: ورمیلیون، لب تحتانی، حاشیه لب

فصلنامه بیماری های پوست، پاییز ۱۳۸۳؛ ضمیمه ۱، ۲۱-۵۹

گاهی به بیمارانی برخورد می کنیم که حاشیه لب آن ها در بخش یا بخش هایی محو شده است. گویی پوست مجاور در ناحیه ورمیلیون لب پیشرفت کرده و لب تقریباً هم رنگ پوست مجاور شده است. اکثر این بیماران سابقه هرپس عودکننده لب دارند و این محل تغییر رنگ منطبق با محل عود مکرر هرپس لیسال است. این ضایعه بیشتر در لب تحتانی دیده می شود. با تغییر در قوام پوست لب همراه نیست و هیچ شکایتی از بیماری همراه آن از بیمار ابراز نمی شود. حتی اکثر بیماران از

معرفی بیماران

بیماران ما ۹ خانم و ۵ آقا بودند که در ۱۲ بیمار از ۱۴ بیمار فوق سابقه عود مکرر هرپس لیسال ذکر می شد (جدول شماره ۱، تصویر شماره ۱). در یکی از بیماران خانم سابقه یک ضایعه التهابی غیراختصاصی در محل وجود داشت. تنها در یک خانم علت مراجعه به درمانگاه این ضایعه بود، ولی در سایر بیماران ضایعه مزبور به طور اتفاقی دیده شد که خود بیماران شخصاً شکایتی از آن نداشتند. در تشخیص افتراقی این ضایعه می توان از بیماری Fordyce و Vitisigo نام برد که با معاینه دقیق و استفاده از لامپ wood می توان آن ها را افتراق داد. به علت خوش خیم بودن ضایعه و محل به خصوص آن، از بیماران نمونه برداری به عمل نیامد.

بحث

از این عارضه در کتاب های رایج درماتولوژی به عنوان عوارض هرپس سمپلکس یا بیماری های التهابی لب نام برده نشده است. تنها در اطلس Cox از آن به عنوان disappearing vermilion، ضایعه ای خوش خیم شایع و با شیوع بیشتر در خانم ها نام برده شده ولی علتی برای آن نوشته نشده است (۱).

احتمال دارد بعد از التهاب مکرر در ناحیه لب، ترمیم همراه با متاپلازی از پوست ناحیه مجاور شروع و پوشش اپی تلیالی این قسمت از لب با پوست مجاور مشابه شده باشد. شاید بتوان محو شدن حاشیه لب را به عنوان عارضه نسبتاً شایع هرپس لبی مطرح کرد و با توجه به این که عارضه مزبور خصوصاً در خانم ها از نظر زیبایی ایجاد مشکل می کند، امری مهم تلقی شود.

به طور خلاصه می توان گفت محو شدن بخشی از

مؤلف مسوول: دکتر یلدا صداقت - تهران، خیابان وحدت اسلامی، بیمارستان رازی

ورمیلیون لب :

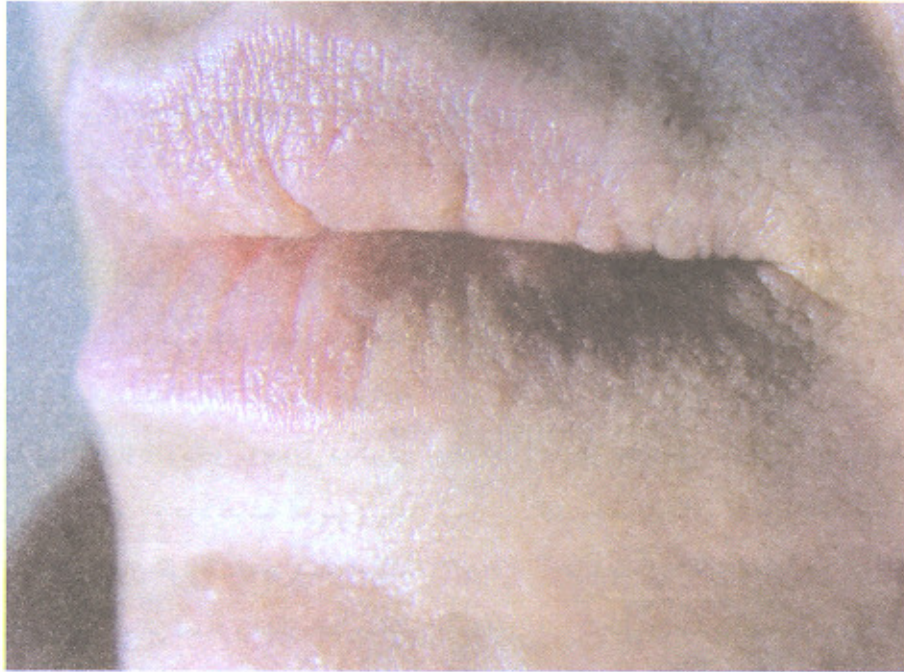
- ۴- هیچ علامتی مثل سوزش، خارش و درد ندارد.
۵- در اکثریت بیماران سابقه ابتلا به هرپس سیمپلکس
راجعه ذکر شده است.

- ۱- مسأله نادری نیست.
۲- در لب تحتانی شایع تر است.
۳- به نظر می‌رسد در خانم‌ها شایع تر باشد.

جدول شماره ۱- مشخصات ۱۴ بیمار مبتلا به ورمیلیون محو شده لب، مراجعه کننده به بیمارستان رازی تهران

شماره بیماران	جنس	سن (سال)	سابقه تب خال عودکننده	محل ضایعه	علت مراجعه
۱	مؤنث	۴۷	+	لب تحتانی	ملاسما
۲	مؤنث	۲۸	+	لب تحتانی	ضایعه لب
۳	مذکر	۳۳	+	لب تحتانی	همراه بیمار
۴	مذکر	۳۱	+	لب تحتانی	آلوپسی آندروژنیک
۵	مؤنث	۲۲	+	لب تحتانی	آکنه
۶	مذکر	۳۱	+	لب تحتانی	همراه بیمار
۷	مؤنث	۲۹	+	لب تحتانی	ریزش موی سر
۸	مؤنث	۲۷	+	لب فوقانی	آکنه
۹	مذکر	۳۶	+	لب تحتانی	ریزش موی سر
۱۰	مؤنث	۳۹	+	لب فوقانی + لب تحتانی	همراه بیمار
۱۱	مؤنث	۳۰	+	قسمت داخل لب فوقانی	کاهش مو
۱۲	مؤنث	۱۷	-	لب تحتانی	خال اپیدرمال
۱۳	مذکر	۴۵	-	لب تحتانی	فولیکولیت عودکننده
۱۴	مؤنث	۳۷	+	لب تحتانی	درماتیت سبورئیک

- ۱- در این بیمار برخلاف بیماران دیگر حاشیه لب محو نشده بود بلکه منطقه ای در قسمت داخل لب به دور از حاشیه، رنگ خود را از دست داده بود.
۲- دو سال قبل سابقه یک ضایعه التهابی دردناک در محل وجود داشت.



تصویر شماره ۱- محوشدن حاشیه لب پایینی بیمار

منابع

1-White GM, Cox NH (eds). Diseases of the skin. London: Mosby, 2000: 266-67.