

گزارش یک بیمار اورف با ضایعه‌های متعدد

دکتر زهرا رهنما^۱، دکتر حسین یاوری^۲

۱- استادیار، ۲- دستیار، گروه پوست، دانشگاه علوم پزشکی کرمان

اورف بیماری است که در اثر عفونت با ویروس پاراپاکس ایجاد می‌شود. عفونت از طریق حیوان‌هایی نظیر گوسفند و بز به انسان منتقل می‌شود. این مطالعه یک مورد از این بیماری با تعداد چهارده ضایعه در نواحی مختلف پشت دست راست در یک مرد ۴۸ ساله را گزارش می‌کند در حالی که معمولاً تعداد ضایعه یکی است و در گزارش‌های قبلی حداکثر به تعداد ده ضایعه اشاره شده است.

واژه‌های کلیدی: ضایعه‌ها پوستی، ویروس پاراپاکس، اورف

فصلنامه بیماری‌های پوست ۱۳۸۴؛ دوره ۸ (۵) ضمیمه ۱: ۶۵-۶۸

وصول مقاله: ۱۴/۵/۱۹ پذیرش: ۱۴/۷/۷

معرفی بیمار

کلیه یافته غیرطبیعی دیده نشد. قند خون ناشتا بیمار نیز طبیعی بود. بیمار در تاریخچه قبلی بیماری خاصی را ذکر نمی‌کرد. از ضایعه‌های بیمار بیوپسی به عمل آمد که در نمونه بررسی شده هیپرکراتوز مشخص، نکروز فوکال و هم چنین تورم بین و داخل سلول‌های اپیدرم با ایجاد وزیکول در اپیدرم وجود داشت. تورم و افزایش عروق خونی، هم چنین ارتشاح انوزینوفیل و لنفوسیت در درم نیز دیده شد که تشخیص اورف را تأیید می‌کرد (تصویر شماره ۲). علائمی از عفونت ثانویه در ضایعه‌های بیمار وجود نداشت لذا به بیمار اطمینان داده شد و درمان علامتی صورت گرفت. نتیجه‌ی پی‌گیری بیمار پس از گذشت یک ماه از اولین مراجعه، بهبودی کامل ضایعه، بدون عارضه بود.

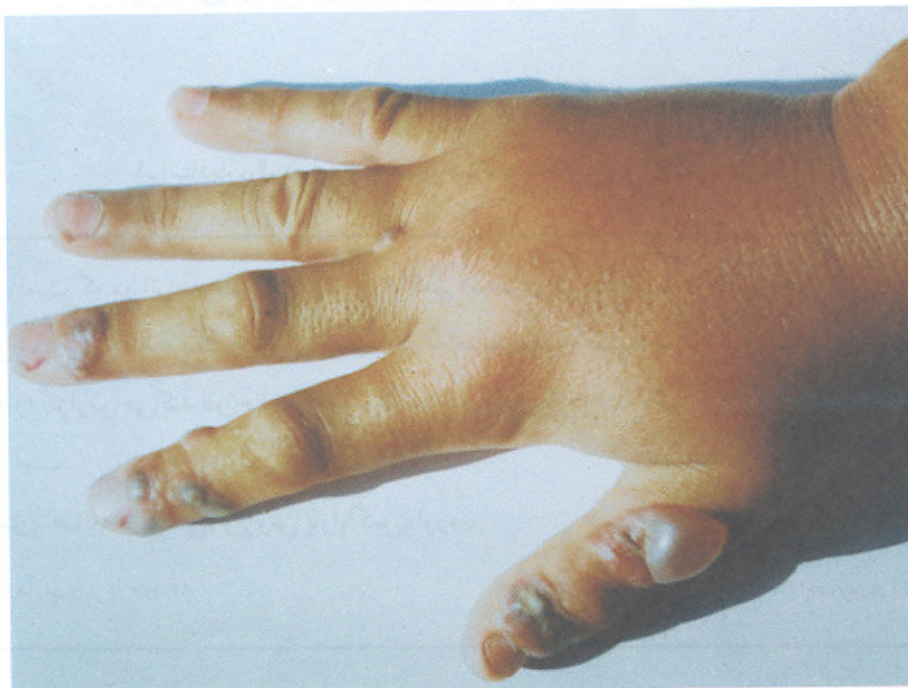بحث

اورف یا کنتاجیوزایکتیما (contagious ecthyma) در اثر عفونت با ویروسی ایجاد می‌شود که جزو دسته پاکس ویریده‌ها است (۱). بیماری از طریق تماس با

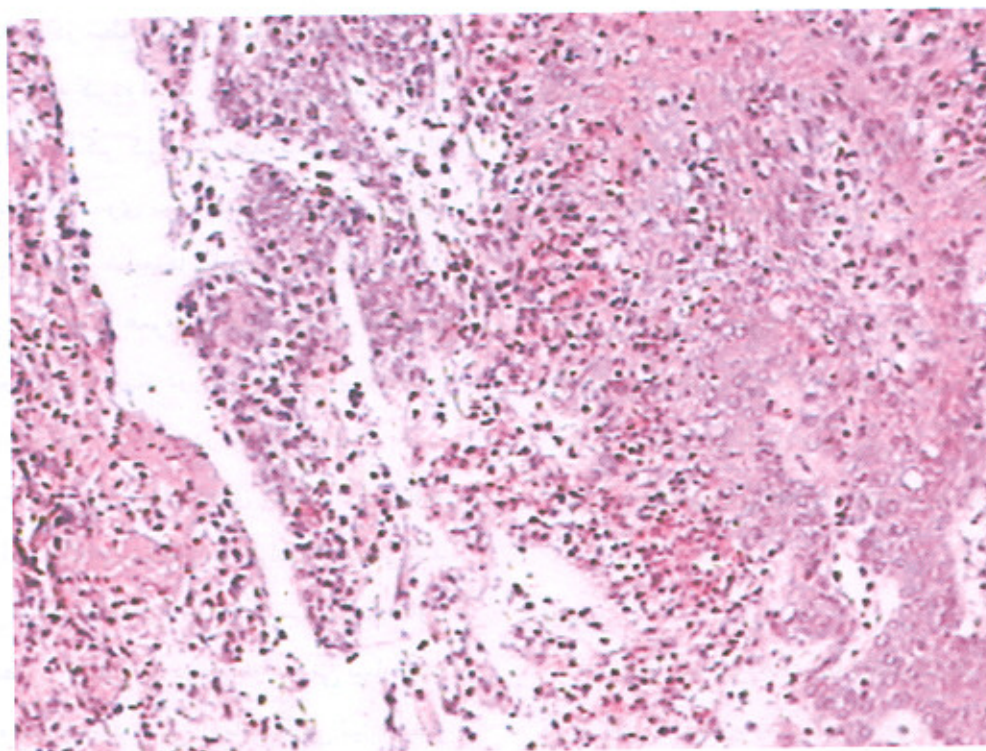
بیمار مردی ۴۸ ساله کارمند و دارای دامداری است. وی با ضایعه‌های متعدد پاپولر و ندولر در سطح پشت دست و یک ضایعه تاوولی در سطح پشت دستی انگشت شست دست راست مراجعه کرده است. شروع ضایعه‌ها را از ۳ هفته قبل از مراجعه ذکر کرد و از حدود دو روز قبل از مراجعه در پشت دست وی تورم بدون قرمزی و گرمی ایجاد شده ولی بعضی از ضایعه‌ها مختصر دردناک بود. در این مدت بیمار فاقد علائم عمومی از قبیل تب، کوفتگی و سایر علائم عمومی بوده است. در معاینه بیمار پاپول‌ها و ندول‌های متعدد به تعداد ۱۴ عدد در نواحی مختلف پشت دست راست مشهود بود. ضایعه‌های پاپولر اریتماتو و ضایعه‌های ندولر با هاله‌ی مشخص در اطراف دیده می‌شد در سطح یکی از ضایعه‌ها در ناحیه انگشت شست تاوول وجود داشت (تصویر شماره ۱). در معاینه عمومی بیمار نکته خاصی مشاهده نشد و در بررسی آزمایشگاهی نیز از نظر شمارش کامل خون، میزان سدیمانتاسیون، عملکرد کبید و

مؤلف مسؤل: دکتر زهرا رهنما - کرمان، بزرگراه امام، بیمارستان افضل‌ی پور، گروه پوست

پست الکترونیک: zrahnama@yahoo.com



تصویر شماره ۱- ضایعه‌های متعدد اورف روی دست راست بیمار همراه با یک ضایعه تاوولی روی انگشت شست بیمار



تصویر شماره ۲- هیپرکراتوز، تکروز فوکال و تورم بین و داخل سلول‌های اپیدرم همراه با ایجاد وزیکول در اپیدرم در کنار وجود تورم و افزایش عروق خونی و ارتشاح سلول‌های لنفوسیت و انوزینوفیل (رنگ آمیزی هماتوکسیلین - انوزین، بزرگ‌نمایی ۱۰۰ برابر)

موردی از اختلال عملکرد سیستم ایمنی یا بیماری‌هایی از قبیل دیابت نیز وجود نداشت، بنابراین به نظر می‌رسد تمامی ضایعه‌ها در اثر ورود ویروس در نقاط مختلف پوست ایجاد شده است. پاسخ ایمنی حیوانات و انسان به ویروس اورف مشابه و به صورت تولید آنتی‌بادی، اینترفرون و فعال شدن سیستم ایمنی سلولی است. این بیماری در افرادی که نقص سیستم ایمنی دارند به شکل‌های شدید با ایجاد ضایعه بزرگ و شبیه پیوژنیک گرانولوما دیده و هم چنین مواردی از عود نیز در آن‌ها گزارش شده است (۷ و ۴). تشخیص اورف با نمای بالینی ضایعه و تاریخچه تماس با حیوان و مشاغل در این ارتباط مشخص می‌شود. استفاده از کشت، تست آنتی‌بادی، بیوپسی از ضایعه، بهره‌گیری از میکروسکوپ الکترونی و آنالیز DNA ویروس با روش PCR راه‌هایی برای تایید تشخیص بیماری است (۶ و ۴). درمان اختصاصی برای این بیماری وجود ندارد و بهبودی، اکثراً خودبه‌خودی است در مواردی که عفونت ثانویه باکتریال اضافه شود، درمان باید با آنتی‌بیوتیک مناسب صورت گیرد.

از داروی آیدوکسوریدین ۴۰٪، داروهای ضد ویروس به صورت موضعی و از کرم cidofovir در یک بیمار مبتلا به نقص سیستم ایمنی در درمان استفاده شده است (۸ و ۴). در بیمار معرفی شده با توجه به نبود بیماری همراه و عفونت ثانویه ضایعه‌ها، درمان علامتی صورت گرفت و پی‌گیری بیمار بعد از یک ماه از مراجعه اولیه بهبودی کامل ضایعات را نشان داد.

حیوان‌هایی نظیر گوسفند و بز به انسان منتقل می‌شود. این ویروس در نواحی لثه‌ها، دهان و بینی حیوان ضایعه ایجاد می‌کند و ضایعه در انسان به صورت پاپول شروع می‌شود و بعد به شکل ندول با مرکز قرمز و هاله مشخص در اطراف آن و در مراحل انتهایی با ایجاد دلمه در سطح آن به تدریج از بین می‌رود (۲). این بیماری خود به خود بهبود می‌یابد و در انسان ایمنی طولانی ایجاد می‌کند (۲ و ۱).

این بیماری بیش‌تر در افرادی که در کشتارگاه‌ها، دامداری‌های و دامپزشکی مشغول به کار هستند دیده می‌شود (۴ و ۳). مواردی از ابتلا در افرادی که در مشاغل ذکر شده نبودند حتی به صورت اپیدمی نیز گزارش شده است (۵).

ضایعه‌ها بیش‌تر در پشت دست‌ها ایجاد می‌شود ولی مواردی از ابتلای نواحی سر و صورت و بازو نیز وجود دارد (۶ و ۲). ضایعه شش مرحله که تقریباً هر کدام ۶ روز طول می‌کشد را طی می‌کند که به صورت ماکولوپاپولر، تارگت، ندول حاد مترشح، مرحله پس‌رفت و خشک شدن با نقاط سیاه رنگ، پاپیلوماتوز و نهایتاً ایجاد کراست در سطح می‌باشد و بهبودی آن معمولاً بدون جوشگاه است (۲). تعداد ضایعه‌های اورف در اکثر منابع به صورت منفرد ذکر می‌شود ولی مواردی از وجود چهار تا حداکثر ده ضایعه گزارش شده است (۲ و ۱). در بیمار معرفی شده تعداد چهارده ضایعه در پشت دست مشاهده شد که گزارشی از این تعداد در منابع دیده نشد. بررسی‌های بالینی و آزمایشگاهی این بیمارکنه غیرطبیعی را نشان نداد و

References

- 1-Levell UW, Jacob RJ. Contagious pustular dermatitis, contagious ecthyma: orf virus infection. In: Freedberg IM, Eisen ZA, Wolff K, et al (eds). Fitzpatrick's dermatology in general medicine. New York: McGraw-Hill; 1999: 2474-81.
- 2-Diven GD. An over view of poxviruses. J Am Acad Dermatol 2001; 44: 1-16.
- 3-Robinson AJ, Peterson GV. Orf virus infection of worker in the meat industry. NZ Med J 1983; 96: 81-85.

- 4-Sterling JC. Virus infections. In: Burns T, Beathnach S, Cox N, Griffiths S, (eds). Rook's textbook of dermatology. Oxford: Blackwell Science, 2004: 25.9-25.10.
- 5-Ghislain PD, Dinet Y, Delescluse J. Orf urban surroundings and religious practices: a study over a 3 years period. *Ann Dermatol Venereol* 2001; 128: 889-92.
- 6-Torfason EG, Gunoadoite S. Polymerase chain reaction for laboratory diagnosis of virus infections. *J Clin Virol* 2002; 24: 79-84.
- 7-Haig DM, Mercer AA. Ovine disease orf. *Vet Res* 1998; 29: 311-26.
- 8-Geerinck K, Lukito G, Snoeck R, et al. A case of human orf in an immunocompromised patient treated successfully with cidofovir cream. *J Med virol* 2001; 64: 543-49.