

درماتوز پرفوریتینگ بر روی مورفه‌آی خطی: گزارش یک مورد

دکتر علی اصیلان^۱، دکتر سمیرا کرباسیون^۲

۱-استاد، ۲-دستیار؛ گروه پوست، دانشگاه علوم پزشکی اصفهان

تحتانی راست می‌باشد که در این مطالعه از نظر بالینی و آسیب‌شناسی، مورفه‌آی خطی تشخیص داده شد. پس از ۶ ماه، پاپولهای Perforating بر روی ضایعه ظاهر شد که با نمونه‌برداری از آنها درماتوز Perforating تأیید گردید.

واژه‌های کلیدی: مورفه‌آی خطی، درماتوز perforating.

فصلنامه بیماریهای پوست، پائیز ۱۳۸۲؛ ۲۵: ۴۵-۴۳

مقدمه: یکی از انواع گوناگون مورفه‌آی، مورفه‌آی خطی است که بیشتر در اندام یک طرف ایجاد می‌شود، اغلب منفرد بوده و اندام تحتانی را بیش از سایر نقاط بدن درگیر می‌کند. این درماتوز به صورت ایندوراسیون خطی ظهور می‌کند و لازم نیست که حتماً مربوط به درم باشد.

بیماری که در این گزارش معرفی می‌شود، خانم ۲۰ ساله‌ای با patch اسکروتیک خطی روی اندام

معرفی بیمار

بیمار خانمی ۲۰ ساله و اهل اصفهان می‌باشد که با یک patch اسکروتیک قهوه‌ای خطی در اندام تحتانی راست مراجعه نمود. در سابقه بیمار، شروع بیماری به صورت پدیدار شدن یک لکه قهوه‌ای رنگ سفت از ۷ سال پیش بر روی ران او بوده است که به تدریج اندازه آن بزرگتر شده و تا ساق پا امتداد یافته است. به علت سفتی پوست، بیمار قادر به خم کردن زانو نبوده است.

در معاینه بیمار، یک patch قهوه‌ای براق و با پوست اسکروتیک از پروگزیمال ران تا دیستال ساق پای راست مشاهده شد. تغییرات استخوانی و عضلانی در بیمار وجود نداشت. با انجام نمونه‌برداری از ضایعه، مورفه‌آی خطی تأیید شد و بیمار تحت درمان با Piasclidin و Phenytoin و کورتیکواستروئید موضعی همراه با امولینت قرار گرفت. در طول درمان در حالیکه ضایعه مورفه‌آی رو به بهبود بوده و کاهش قابل ملاحظه‌ای در سفتی پوست و

رنگ ضایعه ایجاد شده بود، پاپولهای متعدد به صورت گروهی بر روی دیستال ران (بالای زانو) ایجاد شد که خارش دار و دارای پوسته بودند (تصویر شماره ۱). با نمونه‌برداری از یکی از پاپولها، درماتوز perforating به طور کاملاً تبییک، برای بیمار مطرح شد (تصویر شماره ۲). ضایعه جدید، پس از یکماه با ادامه مصرف داروی قبلی بهبود یافت.

بحث

مورفه‌آی یک اسکروتودرمای موضعی است که معمولاً به صورت یک یا چند ضایعه محدود براق و اسکروتیک ivory-white که ممکن است به مرور زمان قهوه‌ای شود، ایجاد می‌گردد (۱).

انواع مختلف مورفه‌آی عبارتند از: Guttate، Generalized، Deep، Sub-cutaneous (مورفه‌آی پروفوندا)، Bullous و بالاخره Linear (۱-۴).

نوع خطی مورفه‌آی غیرشایع است، اغلب یک اندام را درگیر می‌کند و اهمیت آن درگیری احتمالی ارگانهای زیر

مؤلف مسئول: دکتر سمیرا کرباسیون - اصفهان، بیمارستان الزهراء، بخش پوست

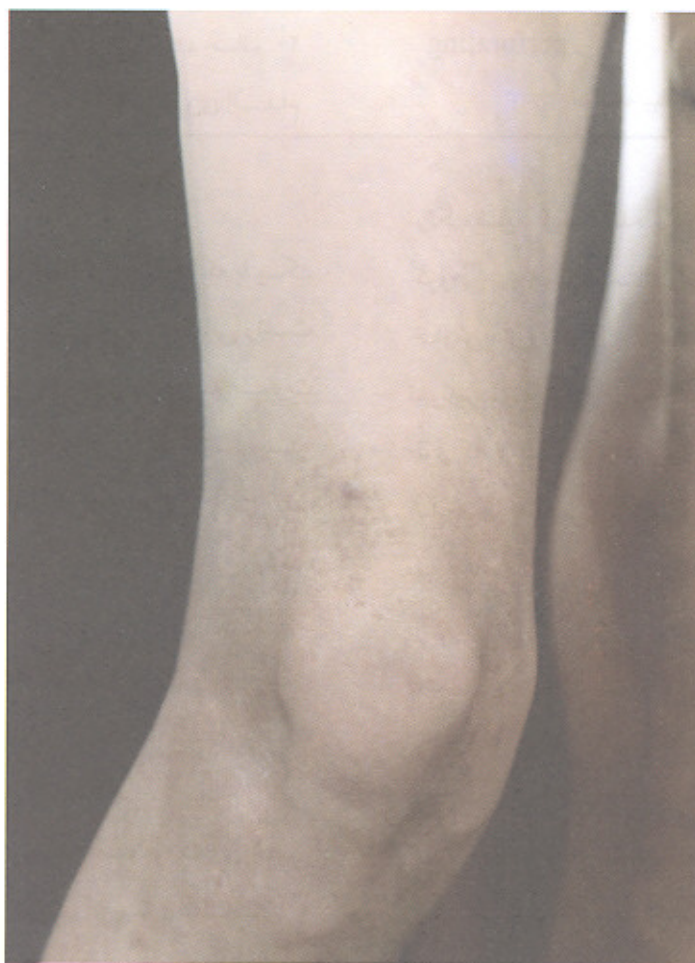می‌شود (۳،۵).

گزارشاتی از همراهی مورفه آ با scc (۶) و secondary mucinosis (۷) در مقالات وجود دارد. در سال ۱۹۸۰ یک مورد مورفه آ آی خطی همراه با درماتوز Perforating گزارش شده است و در مقاله پیشنهاد شده که نوع دیگری از مورفه آ به نام Perforating morphea به انواع مختلف مورفه آ اضافه شود (۸). بنابر این مورد فوق، دومین مورد همراهی این دو درماتوز با یکدیگر می‌باشد.

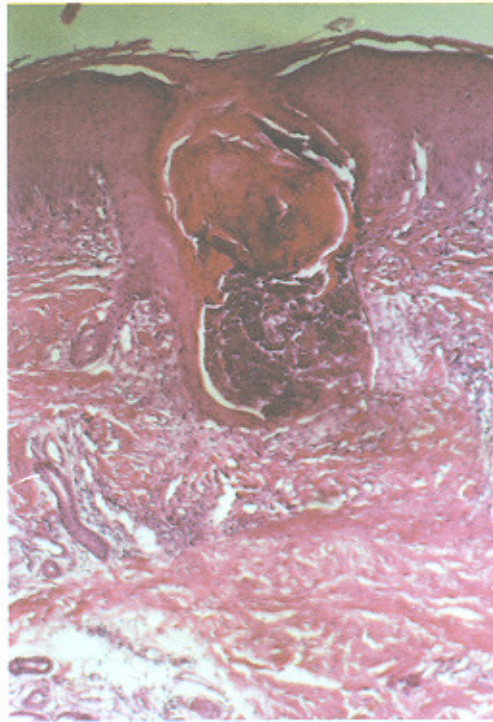
ضایعه مثل چربی، عضله، استخوان و مفصل است، به طوری که در صورت عدم درمان ممکن است منجر به فیروز عمقی عضله و چربی و انقباض مفصلی شود و حتی رشد استخوان مختل گردد (۱).

مورفه آ آی خطی بیشتر در بچه‌ها دیده می‌شود و اغلب، اندامها بخصوص پاها را درگیر می‌کند (۲). شیوع آن پس از اندام تحتانی به ترتیب اندام فوقانی، ناحیه فروتال / اسکالپ و توراکس قدامی می‌باشد (۳).

به ندرت به همراه مورفه آ آی خطی، کلسینوزیز ایجاد



تصویر شماره ۱- پاپولهای متعدد در دیستال ران همراه با پوسته ریزی



تصویر شماره ۲- Kyrle - سلولهای التهابی در درم (رنگ آمیزی هماتوکسیلین - انوزین ، بزرگنمایی ۱۰۰ برابر)

منابع

- 1-White GM, Cox NH. Diseases of the skin (A color Atlas and text). London: Mosby, 2000: 158.
- 2-Arndt KA, LeBoit PE, Robinson JK, et al. Cutaneous medicine and surgery. Philadelphia: Saunders, 1996: 896.
- 3-Fitzpatrick TB, Eisen AZ, Wolff K, et al. Dermatology in general medicine. New York: McGraw-Hill, 1999: 2025.
- 4-Champion RH, Burton JL, Burn DA, et al. Rook / Wilkinson / Ebling textbook of dermatology. London: Blackwell Science, 1998.
- 5-Vereecken P, Stallenberg B, Tas S, et al. Ulcerated dystrophic calcinosis cutis secondary to linear morphea. Int J Clin Pract 1998; 52: 593-94.
- 6-Wollina U, Buslau M, Weyers W. Squamous cell carcinoma in pansclerotic morphea of childhood. Pediatr Dermatol 2002; 19: 151-54.
- 7-Chun SI, Cho NJ. Linear Morphea with secondary cutaneous mucinosis. Am J Dermatopathol 1992; 14: 546-48.
- 8-Barr RJ, Siegel JM, Graham TH. Elastosis perforans serpiginosa associated with morphea, An example of perforating morphea. J Am Acad Dermatol 1980;3:19-22.