

تشخیص شما چیست؟

دکتر امیر هوشنگ احسانی^۱، دکتر مریم غیائی^۲، دکتر رضا محمود رباطی^۲

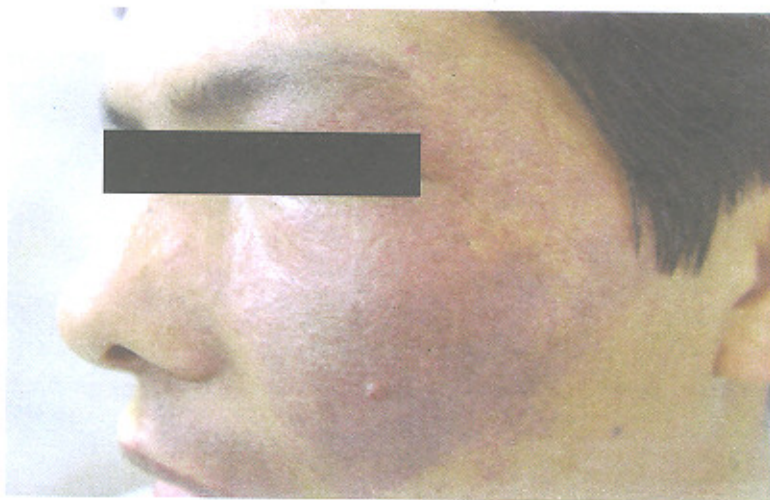
۱- استادیار، ۲- دستیار، گروه پوست، دانشگاه علوم پزشکی تهران

معرفی بیمار

بیمار آقای ۲۰ ساله افغانی الاصل است که به علت وجود ضایعه‌های پوستی بنفش رنگ از بدو تولد در ناحیه صورت به درمانگاه پوست بیمارستان رازی مراجعه کرد. بیمار از بدو تولد ماکول‌های متعدد قرمز رنگ در ناحیه صورت، تنه و اندام‌ها داشته است که ضایعه‌های بیمار به تدریج با افزایش سن، تیره‌تر و مشخص‌تر شد. بیمار سابقه تشنج، مشکل چشمی یا اختلال اسکلتی را ذکر نمی‌کرد. هم‌چنین مشکل پوستی مشابه در بستگان بیمار وجود نداشت. در معاینه بیمار، در سمت چپ و راست صورت ماکول‌های متعدد به رنگ بنفش تیره با نمای port wine stain دیده شد (تصویر شماره ۱). سه ضایعه مشابه در ناحیه تنه بیمار و ضایعه‌های متعدد مشابه در ناحیه ساق و پشت پای بیمار وجود داشت (تصویر شماره ۲). علاوه بر port wine stain های متعدد ota nevus نیز به شکل تغییر رنگ آبی خاکستری در اطراف چشم راست بیمار که اسکلرای چشم را نیز درگیر کرده بود، در سمت راست صورت دیده می‌شد (تصویر شماره ۳). مشاوره چشم برای رد همراهی ضایعه‌های چشمی در بیمار صورت گرفت و نتایج معاینه‌های چشمی بیمار نشان داد که درگیری چشمی در بیمار وجود ندارد. هم‌چنین نتیجه CT-scan مغز و پرتونگاری ستون فقرات بیمار طبیعی بود.

تشخیص شما چیست؟

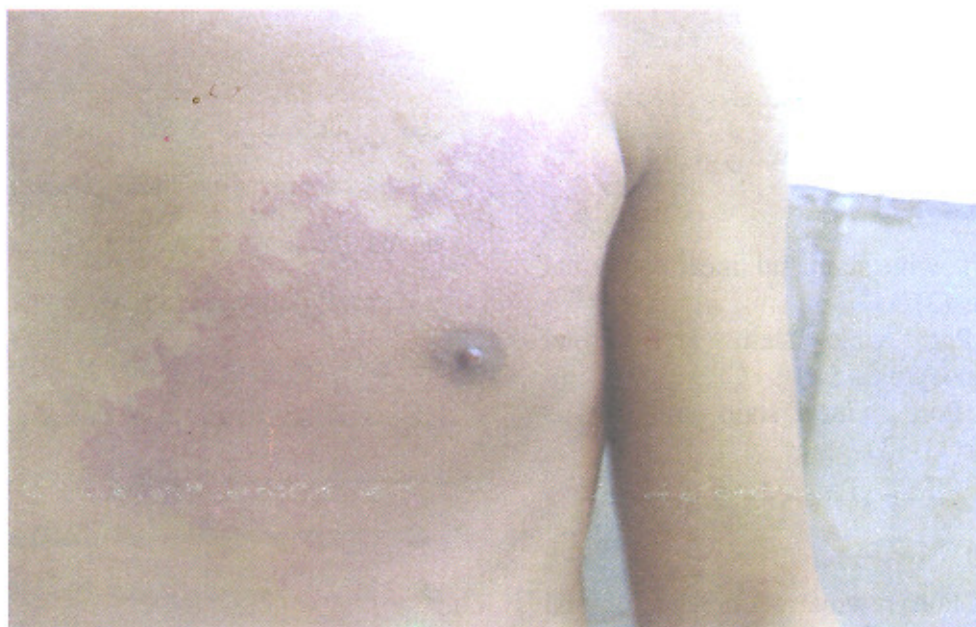فصلنامه بیماری‌های پوست ۱۳۸۴؛ دوره ۸ (۵): ۴۲۶-۴۲۹



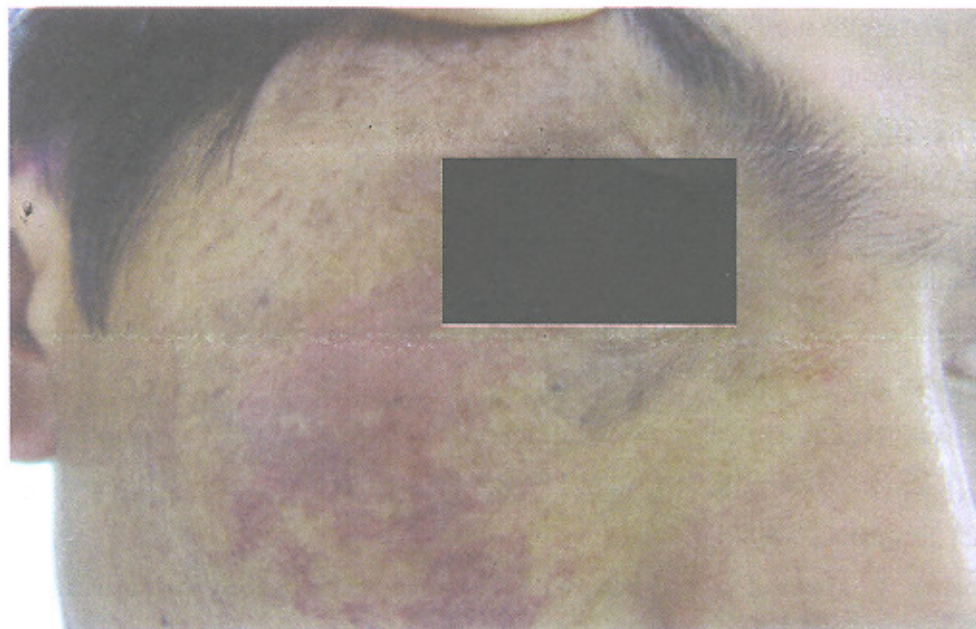
تصویر شماره ۱

مؤلف مسول: دکتر امیر هوشنگ احسانی - تهران، میدان وحدت اسلامی، بیمارستان رازی

پست الکترونیک: ehsanib@sina.tums.ac.ir



تصویر شماره ۲



تصویر شماره ۳

تشخیص

Phakomatosis pigmentovascularis

بحث

فاکوماتوزیس پیگمنتوواسکولاریس به سندرمی گفته می‌شود که شامل همراهی port wine stain با ضایعه‌های ملانوسیتیک مختلف از قبیل ملانوسیتوز درمال، nevus، nevus spilus، ota یا ملانوزیس چشمی است. این سندرم برای اولین بار در سال ۱۹۷۴ شرح داده شد و اکثر موارد این سندرم در آسیا گزارش شده است (۱). همراهی درگیری ارگان‌های خارج پوستی به خصوص چشم، سیستم عصبی مرکزی و اختلال‌های اسکلتی گاهی در این سندرم دیده می‌شود (۲). اختلال‌های سیستم عصبی مرکزی که گاهی همراه با این سندرم دیده می‌شود به صورت تشنج و یا همی‌پلژی بروز می‌کند (۳،۴). تفاوت‌هایی که این سندرم با سندرم Sturge Weber دارد این است که ضایعه‌های port wine stain در سندرم فاکوماتوزیس وسیع‌تر و

گسترده‌تر است و هم چنین ملانوزیس درمال و اسکالرال در اکثر بیماران این سندرم را از سندرم Sturge Weber متمایز می‌کند (۴).

بر اساس نوع ضایعه پیگمانته همراه با port wine stain می‌توان این سندرم را به چهار زیرگروه تقسیم کرد (۵):

Type I: Port wine stain and linear epidermal nevus (3).

Type II: Port wine stain and dermal melanocytosis (5-10).

Type III: Port wine stain and nevus spilus (11-13).

تومور سلول گرانولر متعدد نیز چندین مورد همراه با تایپ III این سندرم گزارش شده است (۱۲).

Type IV: Port wine stain and dermal melanocytosis and nevus spilus (5, 14).

زیرگروه‌های مختلف این سندرم را همچنین می‌توان بر اساس بود یا نبود تظاهرات غیر پوستی (درگیری چشم، CNS و سیستم اسکلتی) به دو رده a و b تقسیم کرد (۱۴).

References

- 1-Grevelink SV, Mulliken JB. Vascular anomalies and tumors of skin and subcutaneous tissues. In: Freedberg IM, Eisen AZ, Wolff K, et al (eds). Fitzpatrick's dermatology in general medicine. New York: Mc Graw-Hill; 2003: 1002-1019.
- 2-Atherton DJ, Moss C. Nevi and other developmental defects. In: Burns T, Breathnach S, Cox N, Griffiths C (eds). Rook's textbook of dermatology. Oxford: Blackwell Sciences 2004; 15:114.
- 3-Ota M, Kawamura T, Ito N. Phakomatosis pigmento vascularis. Jpn J Dermatol B 1947; 52: 1-3.
- 4-Ruiz-Maldonado R, Tamayo L, Laterza AM, et al. Phakomatosis pigmentovascularis: a new syndrome? Pediatr Dermatol 1987; 4: 189-96.
- 5-Hasegawa Y, Yasuhara M. Phakomatosis pigmentovascularis type IVa. Arch Dermatol 1985; 121: 651-53.
- 6-Furkawa T, Igata A, Toyokura K, et al. Sturge Weber and Klippel Trenaunay syndrome with nevus of Ota and Ito. Arch Dermatol 1970; 102: 640-45.
- 7-Noriega-Sanchez A, Markand ON, Herndon JH. Oculocutaneous melanosis associated with the Sturge Weber syndrome. Neurology 1972; 22: 256-62.
- 8-Mandt N, Blume-Peytavi U, Pfrommer C, et al. Phakomatosis pigmentovascularis type IIb. J Am Acad Dermatol 1999; 40: 318-21.

- 9-Kim YC, Park HJ, Cinn YW. Phakomatosis pigmentovascularis type IIa with generalized vitiligo. *Br J Dermatol* 2002; 147: 1028-29.
- 10-Gilliam AC, Ragge NK, Perez MI, et al. Phakomatosis pigmentovascularis type IIb with iris mamillations. *Arch Dermatol* 1993; 129: 340-42.
- 11-Sigg C, Pelloni F. Oligosymptomatic form of Klippel-Trenaunay-Weber syndrome associated with giant nevus spilus. *Arch Dermatol* 1989; 125: 1284-85.
- 12-Guiglia MC, Prendiville JS. Multiple granular cell tumors associated with giant speckled lentiginous nevus and nevus flammeus in a child. *J Am Acad Dermatol* 1991; 24: 359-63.
- 13-Libow LF. Phakomatosis pigmentovascularis type IIIb. *J Am Acad Dermatol* 1993; 29: 305-07.
- 14-Horio T. Pigmentovascular nevus. *Arch Dermatol* 1973; 107: 463-64.