

نوروفیبروما ی پوستی : گزارش یک مورد با نمای بالینی نادر

دکتر محمود عمرانی فرد^۱، دکتر مرتضی ادبی^۲، دکتر پروین رجبی^۳

۱-استادیار جراحی پلاستیک، فک و صورت، ۲-دستیار پوست، ۳-استادیار آسیب‌شناسی؛ دانشگاه علوم پزشکی

اصفهان

ناحیه گردن شده است. با نمونه برداری از ضایعه تشخیص نوروفیروما مسجل گردید.

واژه‌های کلیدی: نوروفیروما، تومور ناحیه گردن، تومور عصبی

نوروفیبروما توموری است که از رشد بافت نورومزانشیم (سلولهای شوان، سلولهای Perineural، فیروبلاست، mast cells) منشاء می‌گیرد. ما خانم ۴۵ ساله‌ای را معرفی می‌کنیم که مبتلا به توده پایه‌دار نسبتاً بزرگ با رشد آهسته در

معرفی بیمار

نمونه برداری از ضایعه انجام شد که در بررسی میکروسکوپی افزایش سلولهای فیروبلاست و سلولهای شوان در ناحیه درم مشهود بود که به صورت صفحات سلولی دارای هسته‌های طویل و موجی شکل و سیتوپلاسم انوزینوفیلیک بدون میتوز دیده می‌شدند (شکل‌های ۲ و ۳).

بیمار از انجام عمل جراحی امتناع ورزید. در پیگیری بیمار پس از یک سال عارضه خاصی مشاهده نشد.

بیمار خانم ۴۵ ساله‌ای است که مبتلا به توده پایه‌دار هم‌رنگ پوست در ناحیه گردن می‌باشد. ضایعه ابتدا در دوره کودکی بصورت یک ضایعه کوچک بدون علائم بالینی در طرف چپ گردن ظاهر گردید و در طی چندین سال رشد آهسته و تدریجی داشته است. ضایعات مشابه اما در اندازه‌های کوچکتر نیز در اطراف آن بوجود آمد. بیمار از خارش و درد شاکی نبود.

در معاینه بالینی یک توده پایه‌دار، نرم و هم‌رنگ پوست به طول ۹ سانتیمتر و به قطر ۴ سانتیمتر از جلوی گوش چپ تا زیراستخوان کلاویکل ادامه داشت. توده‌های مشابه با همین قوام و رنگ اما در اندازه‌های مختلف در اطراف ضایعه پایه‌دار وجود داشت (شکل ۱). در معاینه عمومی نواحی دیگر بدن طبیعی بود.

بحث

نوروفیبروما ی پوست بصورت منفرد و یا متعدد همراه با بیماری Von Recklinghausen وجود دارد (۱). معمولاً نوع منفرد بصورت پاپول یا ندول پوستی نرم، متحرک، هم‌رنگ پوست ظاهر می‌شود که رشد تدریجی و آهسته داشته و بدون علائم بالینی است اما گاهی خارش دارد (۲). توده گردنی

مؤلف مسئول : دکتر مرتضی ادبی - اصفهان، بلوار صفا، بیمارستان الزهراء
بخش پوست

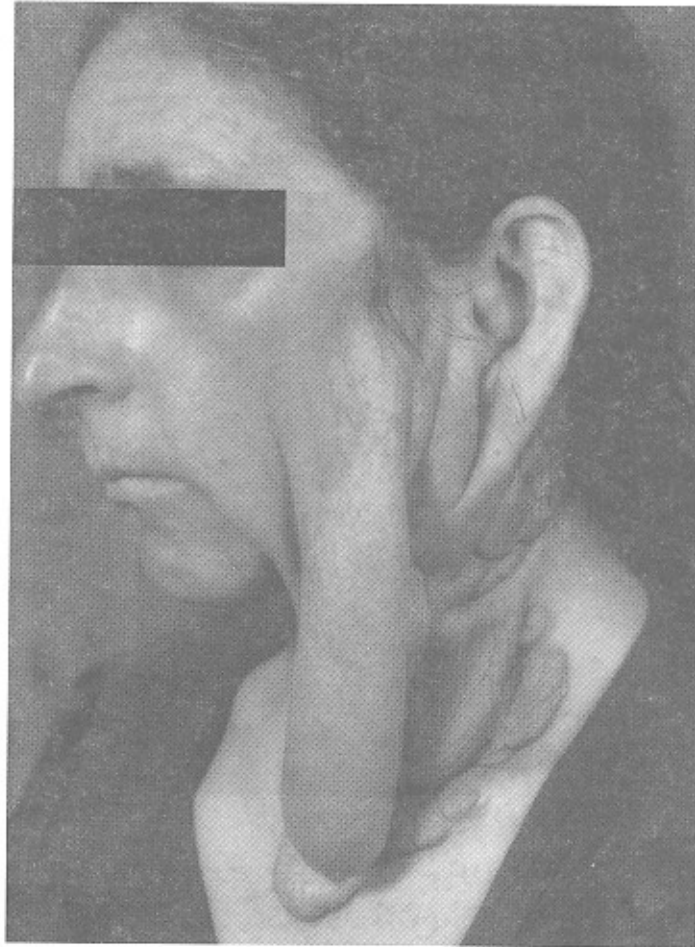
این بیمار بدون درد و خارش بوده ولی با رشد تدریجی به شکل این نمای بالینی نادر درآمده است.

نوروفیروما از هر جایی که عصب وجود دارد، می‌تواند منشاء بگیرد. اما انواع پوستی آن در درم یا زیرجلد وجود دارند. نوع زیرجلدی از نوع درمی آن بزرگتر می‌باشد و بصورت تورم دوکی شکل دیده می‌شود (۳). تاکنون بدخیمی از نوروفیرومای منفرد گزارش نگردیده است (۴). از نظر بافت‌شناسی نوروفیروما از تکثیر سلولهای متعدد نورومزانسیم (سلولهای شوان، سلولهای پری نورال، Mast cell) بوجود می‌آید (۳). ضایعات کوچک

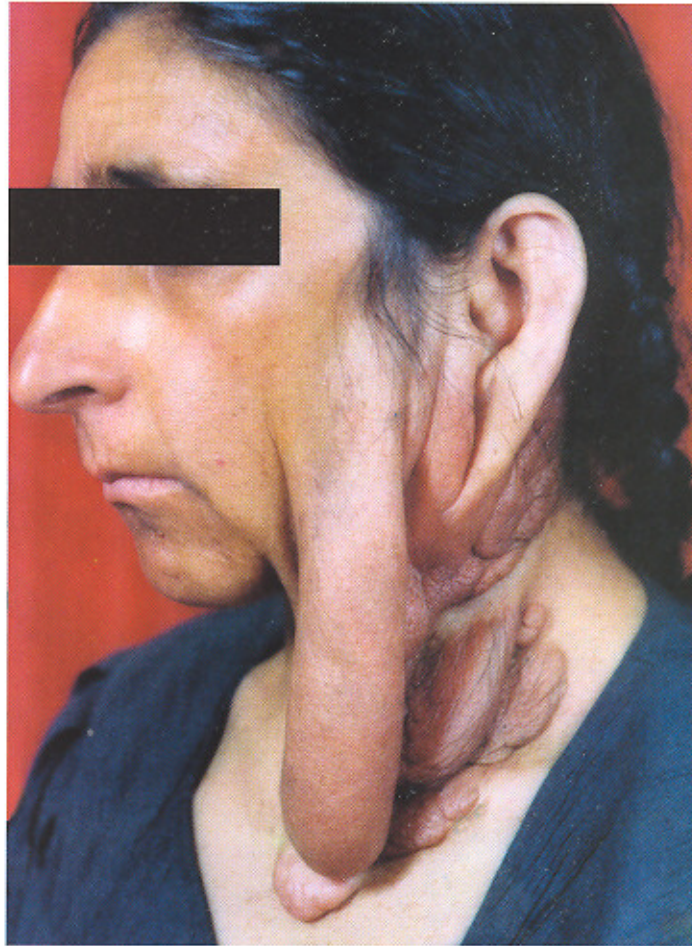نوروفیروما در تشخیص افتراقی با خال‌های جلدی (درمال)، نوروما و درماتوفیروما مطرح می‌شوند که در این موارد می‌توان از نمای آسیب‌شناسی کمک گرفت (۵، ۴).

قدردانی

بدین وسیله از زحمات بی‌دریغ سرکار خانم دکتر درگاهی و خانم دکتر طاهری (دستیاران محترم آسیب‌شناسی) در تهیه تصویر آسیب‌شناسی بیمار، تشکر و قدردانی می‌گردد.

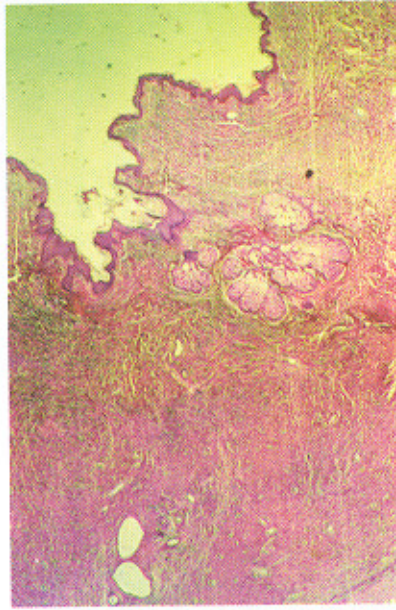


شکل ۱- یک توده پایه‌دار هم‌رنگ پوست که ضایعات کوچکتر هم در اطراف آن مشاهده می‌شوند.



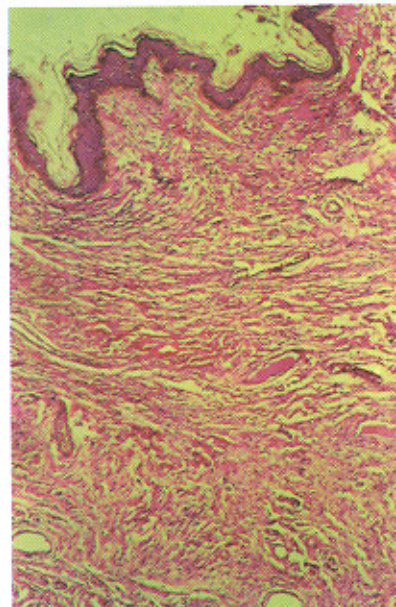
شکل ۱- بک توده پایه دار هم رنگ پوست که ضایعات کوچکتر هم در اطراف آن مشاهده می شوند.

رجوع شود به صفحه ۵۵ (شکل ۱)



شکل ۲- تومور متشکل از سلولهای فیرو بلاست و شوان در درم (رنگ آمیزی H & E، بزرگنمایی ۴۰×)

رجوع شود به صفحه ۵۶ (شکل ۲)



شکل ۳- صفحات سلولی با هسته‌های طویل و موجی شکل و سیتوپلاسم انوزینوفیلیک در درم (رنگ آمیزی H & E،

بزرگنمایی ۱۰۰×)
رجوع شود به صفحه ۵۶ (شکل ۳)

منابع

- 1- Argenyi ZB. Recent developments in cutaneous neural neoplasms. *J Cutan Pathol* 1993;20:97-108.
- 2- Harkin JC, Reed RJ. Tumors of the peripheral nervous system. In: Atlas of tumor pathology. Washington DC: Armed Forces Institute of Pathology, 1969:19-108.
- 3- Reed RJ, Harkin JC. Tumors of the peripheral nervous system. In: Atlas of tumor pathology. Washington DC: Armed Forces Institute of Pathology, 1983: S1-S52.
- 4- Enzinger FM, Weiss SW. Benign tumors of peripheral nerves. In: Soft tissue tumors. St. Louis: Mosby, 1988:906-29.
- 5- Gutmann DH, Collins FS. Neurofibromatosis type 1. Beyond positional cloning. *Arch Neur* 1993;50:1186-93.